

TRATAMIENTO CON ACUPUNTURA EN UN CASO DE SARCOIDE EQUINO DE UN CABALLO CUARTO DE MILLA

Dolores Soler Sienna

Costa Rica 1965 Apto 104, Montevideo - Uruguay

Doloressoler30@gmail.com - 099 28 44 65

RESUMEN

La acupuntura fue utilizada para el tratar dos sarcoides equinos en un caballo cuarto de milla. Se realizó un único tratamiento mensual durante 5 meses con aguja seca en un solo punto de acupuntura 1R obteniendo buenos resultados desde la primera sesión. A pesar de ser un tumor muy severo y de gran tamaño lo cual podría llevar más tiempo de tratamiento, luego de la cuarta sesión se consideró que tuvo muy buena respuesta al tratamiento, pero igual se continuará con el mismo hasta su remisión total.

HISTORIA

Se trata de un equino macho cruza cuarto de milla, su nombre es Massey, castrado de 25 años de edad. Vive en el campo donde nació con otros caballos. Se utilizaba esporádicamente para tareas de campo pero ya hace 8 años que no se utiliza más para trabajar. Nunca padeció enfermedades ni lesiones graves anteriormente. Se le administra antiparasitario oral cada 6 meses.

SÍNTOMAS CLÍNICOS Y DIAGNÓSTICO CONVENCIONAL SEGÚN MEDICINA OCCIDENTAL

El estado general del caballo es muy bueno, presenta buen apetito, heces normales. Su boca y dientes son acordes a la edad del animal, no presentando dificultad para alimentarse. Sus mucosas están normales. Su pelaje y piel son normales. Su frecuencia cardíaca y respiratoria son normales, no presenta fiebre.

El caballo presenta 2 sarcoides, el de mayor tamaño y primero en aparecer, es un sarcoide pendulante mixto (verrugoso y fibroblástico) ubicado en la cara lateral de miembro anterior derecho, en la mitad del 3er hueso metacarpiano. Este tiene forma ovoide de unos 20 x 15 cm tamaño en cm (tamaño de huevo de avestruz). El otro de menor tamaño en pecho izquierdo (sarcoide verrugoso). Tiene forma ovoide de 1,5 cm x 2 cm (tamaño de huevo de codorniz).

No presenta dolor local en ninguno de los dos sarcoides, sí algo de inflamación alrededor de la base del sarcoide de mayor tamaño, tampoco presenta ninguna molestia al caminar, no le impide hacer vida normal. El sarcoide más grande, se ulceró y exuda constantemente una serosidad amarillenta transparente, lo que lo hace atraer moscas con riesgo de contraer miasis.

SÍNTOMAS CLÍNICOS Y DIAGNÓSTICO CONVENCIONAL SEGÚN MTC

- El caballo es un animal tranquilo, de movimientos lentos, de constitución tipo Tierra.
- El sarcoide principal (mayor tamaño) y primero en aparecer, se presenta en la cara lateral del miembro anterior derecho (MAD) abarcando los puntos 8C y 4ID.
- El sarcoide más pequeño ubicado en la axila izquierda, en el meridiano de riñón, localizado en el punto 24R.

- En cuanto a los puntos Shu dorsales no presentan sensibilidad a excepción del 15V que corresponde al Shu dorsal de corazón.
- Los puntos Alarma o Mu no presentan sensibilidad.
- Al examinar los pulsos se ratifica el mismo patrón de exceso a nivel profundo en la posición superior (Cun) del lado izquierdo (C) y debilidad en la posición inferior (Chi) del lado izquierdo también (R).
- No se exploró la lengua.

El diagnóstico es Deficiencia de Yin de Riñón. En este caso el elemento agua no tiene suficiente energía para controlar al elemento fuego por el ciclo Ko, y entonces el exceso se manifiesta en elemento fuego, resultando en un crecimiento exacerbado de células en este caso a nivel del meridiano de corazón o en su área de influencia.

El diagnóstico de deficiencia yin de riñón se realizó en base al lugar donde salió el primer sarcoide, considerando un tumor como una falta de control por parte del ciclo Ko de los cinco elementos según la MTC

TRATAMIENTO CONVENCIONAL SEGÚN LA MEDICINA OCCIDENTAL

Cada 3-4 días se lavó bien el sarcoide con agua y jabón, se procedió al desbridamiento y desinfección del mismo. Luego se aplicó arcilla verde sobre el tejido por sus propiedades depurativas, antiinflamatorias y cicatrizantes, que ayudan a que no se infecte o ulcere.

Los demás días entre cada sesión se aplicó antimiasico (pomada o spray) sobre el sarcoide para prevenir que se le posen las moscas durante el verano y así evitar la miasis.

Además se le administró 10 cc de Doramectina (1cc/50kg) I/M cada 3 semanas, como antiparasitario externo para prevenir la miasis.

TRATAMIENTO CONVENCIONAL SEGÚN MTC

El principio de tratamiento fue el método desarrollado por Are Thoresen, que parte de la base, que un tumor es un exceso, un crecimiento de células sin control. Por lo que el tratamiento se basa en el Ciclo Ko o de control, es decir que existe un órgano con exceso de energía y eso se manifiesta a través del meridiano que le corresponde, debido a que el órgano que debería controlarlo, no está haciendo su trabajo adecuadamente, y no ejerce un control adecuado para poder mantener el equilibrio.

El tratamiento consistió en tonificar el órgano yin del elemento agua (R) ya que al encontrarse en deficiencia no puede controlar al elemento fuego (C).

Se utilizó únicamente el punto 1R derecho en todos los tratamientos. Se usó el punto Ting de R, punto madera, (Meridiano Yin controlador de C e ID) del lado derecho ya que es el lado donde se encontraba el primer tumor en aparecer y el de mayor tamaño (8C/4ID del lado derecho).

La aguja utilizada fue de 0,18 x 25mm. El tratamiento se realizó durante 5 meses (enero - mayo) con un intervalo mínimo de 3 semanas entre cada tratamiento. Por lo que se efectuaron tratamientos mensuales. La duración de cada sesión fue de 15 minutos.

1R Yong quan, punto Ting, punto madera y punto sedación (controlador Ko de C y ID). Primer punto del meridiano de Riñón, (Shao Yin de pie).

Está situado en el centro de la fosa de Chenot, en la depresión entre los bulbos del talón de la extremidad posterior.

Es un punto que tonifica el Yin, dispersa el calor, somete el viento, calma la mente y restaura la conciencia.

DISCUSIÓN

Antes de empezar el tratamiento, el sarcoide principal iba aumentando de tamaño, y luego le apareció el segundo más pequeño. No se pensó en hacer otro tipo de tratamiento convencional por la edad avanzada del animal y

Luego del diagnóstico de deficiencia de Yin de Riñón, se empezó a tonificar el elemento agua con el 1R para controlar por el ciclo Ko al elemento fuego, y de esta manera los sarcoides fueron disminuyendo su tamaño hasta prácticamente su desaparición.

Los dos sarcoides tuvieron una excelente respuesta al tratamiento, obteniéndose la evolución esperada. Si bien, el sarcoide ubicado en MAD que era el de mayor tamaño y primero en aparecer, se ha reducido notablemente, por su dimensión inicial se continuará practicando acupuntura hasta su total remisión, ya que como se mencionó anteriormente los tumores más severos pueden llevar más tiempo de tratamiento

Desde el punto de vista científico convencional, aunque el sarcoide equino se trate de un tumor benigno al cual muchas veces, no se le da la importancia o atención suficiente por parte de los propietarios, las posibles ulceraciones y molestias por moscas harían una incomodidad para el paciente, así como también la posibilidad de transformarse en un tumor maligno o complicarse con infecciones. Lo que en muchos casos llevaría a practicar alguna de las opciones terapéuticas ya conocidas para estos tumores, pero la respuesta no siempre es exitosa apareciendo un gran porcentaje de recidivas de los mismos complicando aún más el cuadro.

Considerando la respuesta del sarcoide equino al tratamiento con acupuntura, esta técnica debería ser contemplada como una opción más de tratamiento en estos casos, ya que es más económica, menos invasiva para el animal y no posee contraindicaciones, y además es una excelente alternativa para los animales de edad avanzada que no son candidatos a cirugía, mejorando concomitantemente su calidad de vida.

IMÁGENES

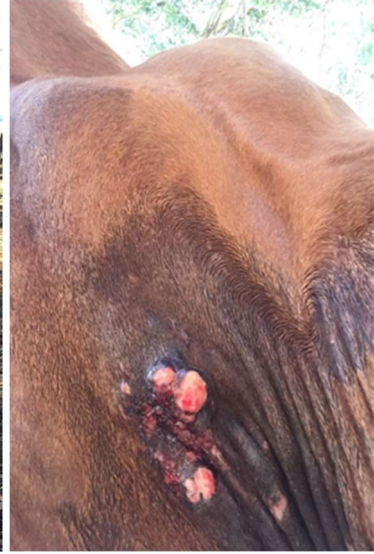
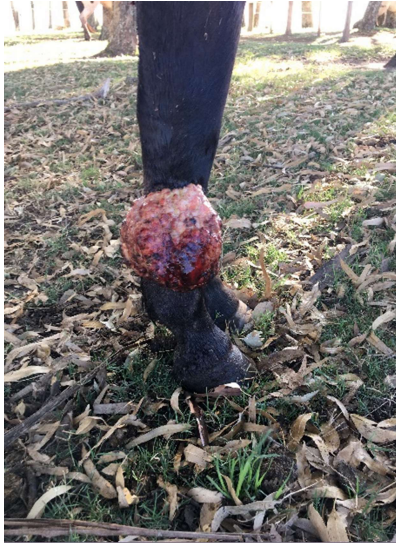Se muestran imágenes al inicio del tratamiento en enero, marcando con flechas rojas la ubicación de los sarcoides en miembro anterior derecho y en la axila izquierda.

Luego se toman imágenes de la evolución de cada sarcoide al momento del tratamiento;

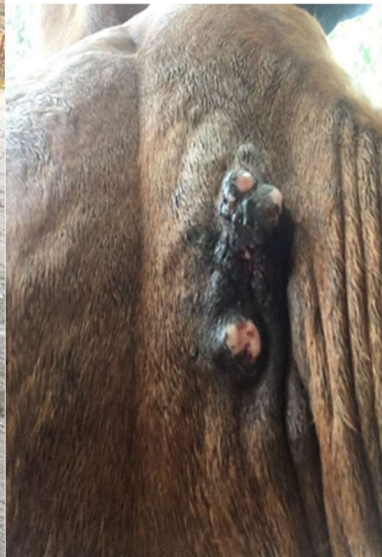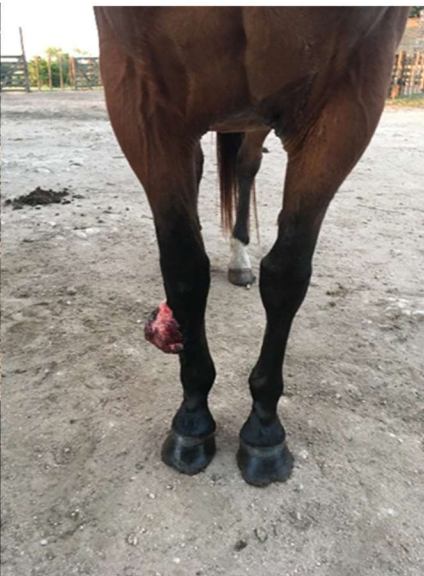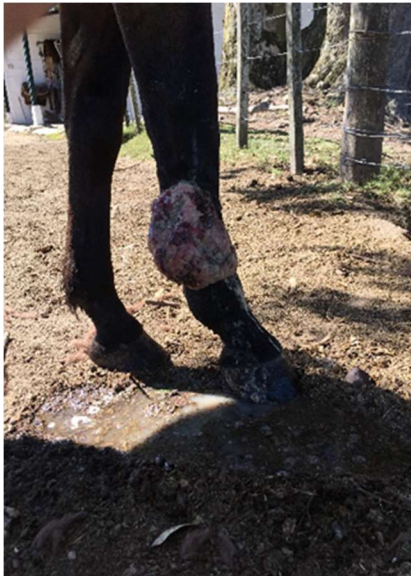vista lateral y frontal del sarcoide ubicado en MAD y vista ventral del sarcoide de menor tamaño y último en aparecer.



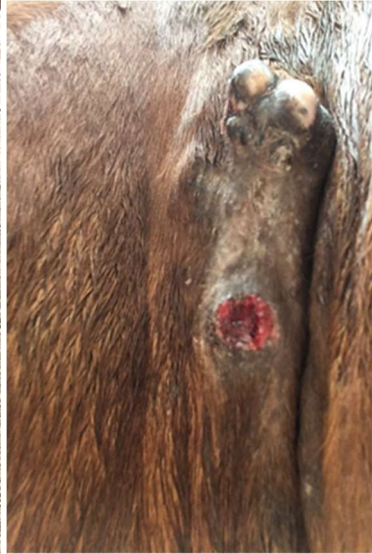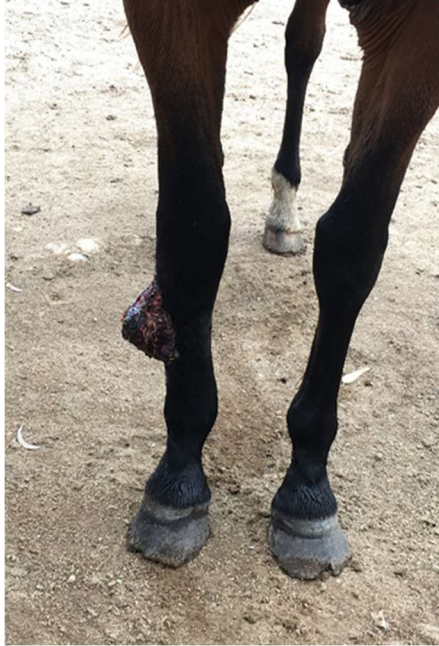ENERO (Inicio del tratamiento)



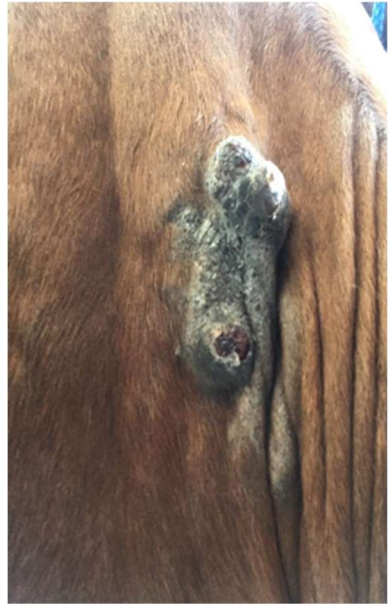
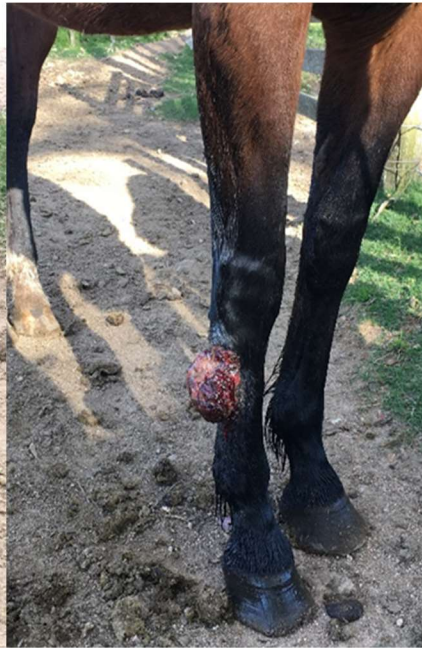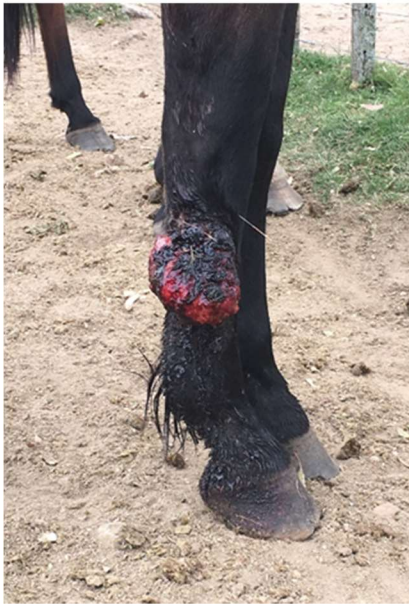FEBRERO



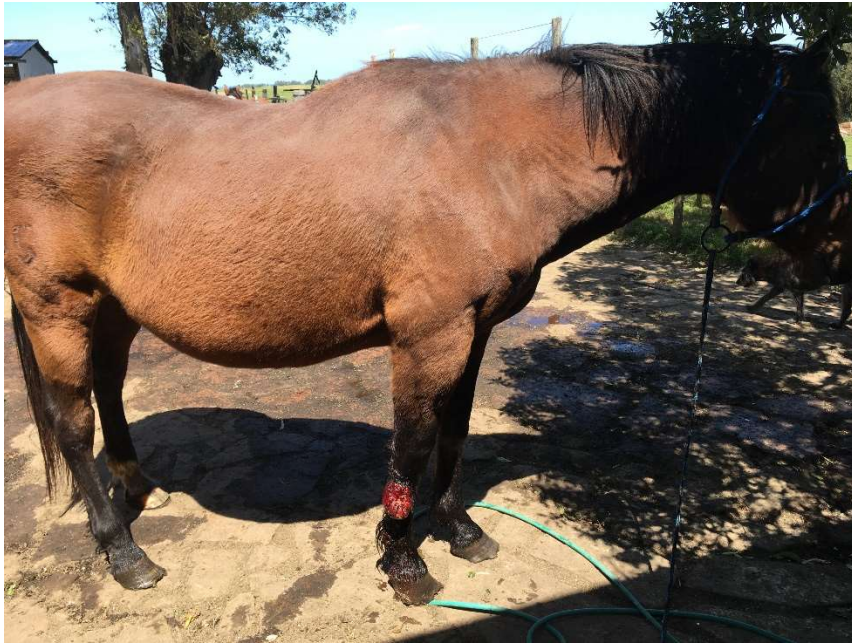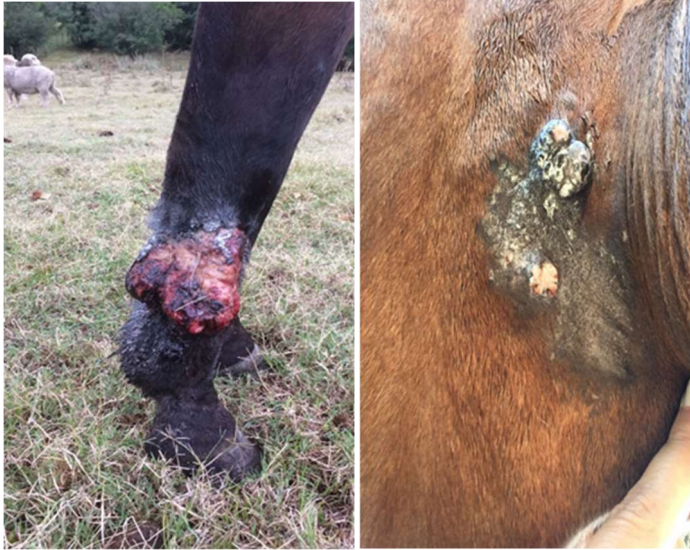MARZO



ABRIL



MAYO (quinto tratamiento)



REFERENCIAS BIBLIOGRÁFICAS

- Acupuntura Veterinaria y terapias naturales, Are Thoresen (2006)
- Acupuntura Veterinaria, Alfaro (2007)
- Apuntes de diplomatura internacional en Acupuntura Veterinaria EMVI (2018)
- Are Thoresen updated lectures (2015)