

Tratamiento con acupuntura de gato común europeo con inflamación-edema en mucosa alrededor del pene

Por Arantxa Villa
Veterinaria Acupuntora
C/ Pablo Sorozabal 1B, Las Matas 28290; Madrid
Teléfono:649967153
arantxavillaema@gmail.com

PACIENTE

Nombre: Flipy

Especie: felina

Edad: 5 años

Sexo: macho- esterilizado



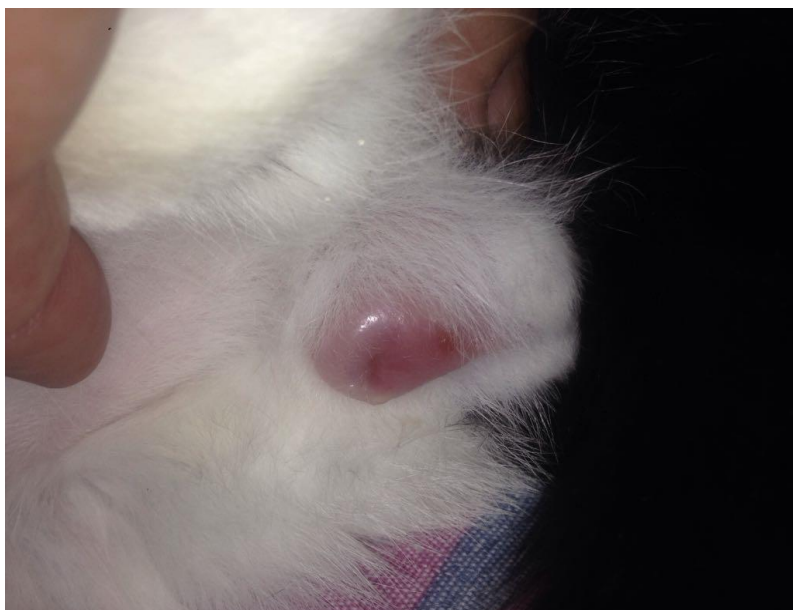
RESUMEN

Presenta, desde hace un mes, inflamación notable en mucosa alrededor del pene. Toda el área está muy endurecida.

Le cuesta orinar y defecar.

En la ecografía se observan cálculos en el riñón y no se descartan también en la uretra.

Me piden un tratamiento con acupuntura al ver que el proceso no evoluciona después de varios tratamientos.



HISTORIA CLÍNICA

Flipy, es un gato recogido que convive con otros 11 gatos en un piso particular. En estos momentos está aislado para que esté más tranquilo.

No recuerdan otras patologías en el animal.

MEDICINA CONVENCIONAL. SINTOMAS Y DIAGNOSTICO.

Edema e inflamación en el pene y mucosa de alrededor de etiología desconocida. No se evidencian cálculos en esta zona con ecógrafo. Presenta notable oliguria y disuria.

MEDICINA TRADICIONAL CHINA. SINTOMAS Y DIAGNOSTICO

Zona muy dura y fría alrededor del pene y oliguria, deficiencia de yang de Riñón:
Desbordamiento de agua por vacío de Riñón

Cálculos de vejiga, orina escasa, incompleta eliminación: calor humedad en vejiga

Estancamiento en el suave flujo del Qi, alopecia unilateral en recorrido interno del meridiano: estancamiento de Qi de Hígado/ fuego de Hígado.

Shu y mu: todos son reactivos. Tras desbloquear el meridiano de vejiga identifiqué el shu y mu de bazo y lo añadí al tratamiento.

TRATAMIENTO CONVENCIONAL

Tanto el tratamiento antibiótico como el corticoide no ha dado resultado por el momento.

Se realiza un cambio de dieta de prevención de formación de más cálculos.

Si la evolución no es favorable en 2 semanas, se plantea cirugía.

TRATAMIENTO MTC

Sesión 1. 8 junio 2018

En la primera sesión localizo cicatrices para reequilibrar la energía, solo tiene la de la castración que trato con láser Qi pulse 15 segundos.

Respecto a los shus están todos reactivos así que entiendo que tiene el meridiano de Vejiga bloqueado, lo reequilibro con inserción/extracción de la aguja en el punto 67V (ting)

Encuentro posteriormente solo positivo shu y mu de Bazo.

El resto de los shus que salen reactivos (H), (VB), (R), no tienen correspondencia con el Mu o no lo puedo valorar correctamente todavía por mi corta experiencia.

4IG, 3H, 60V, 5P.

-Observaciones del tratamiento:

Tengo problemas con la inserción de la aguja, no me había pasado con perros pero Flipy parece muy sensible a la punción.

14 junio 2018 comentan que Flipy sigue igual, poco animado y quizá un poco más enrojecida la zona.

Sesión 2 17 junio 2018

Valoro shus y mus y sigue positivo bazo en los dos y R e H solo el shu.

6B, 4IG, 4VC, 60V

Láser en la zona afectada(pene) para ayudar a la regeneración local.

-Observaciones del tratamiento:

Coloco las agujas sin guía porque igual ese golpe le asusta y de manera lenta y suave las tolera mejor y así es.

18 junio 2018 Por teléfono me comentan que hoy ha orinado más fluido y más veces pero no quiere comer.

Ha defecado unas bolitas.

Sesión 3. 19 junio 2018

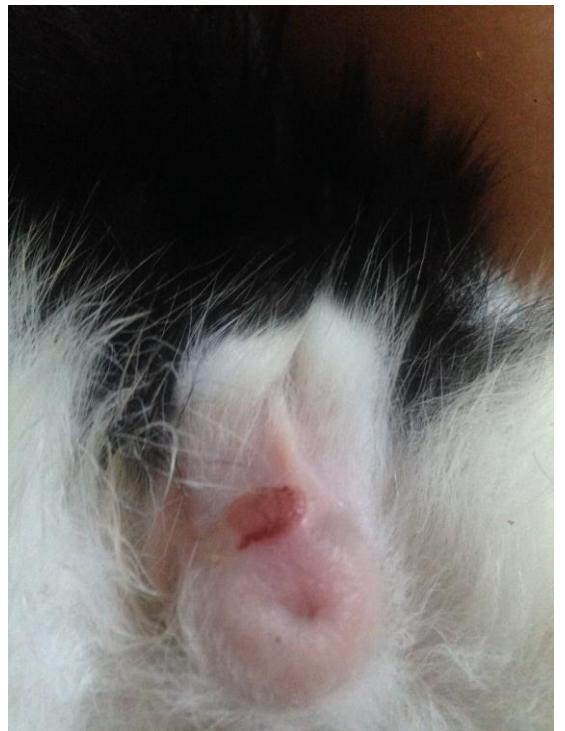
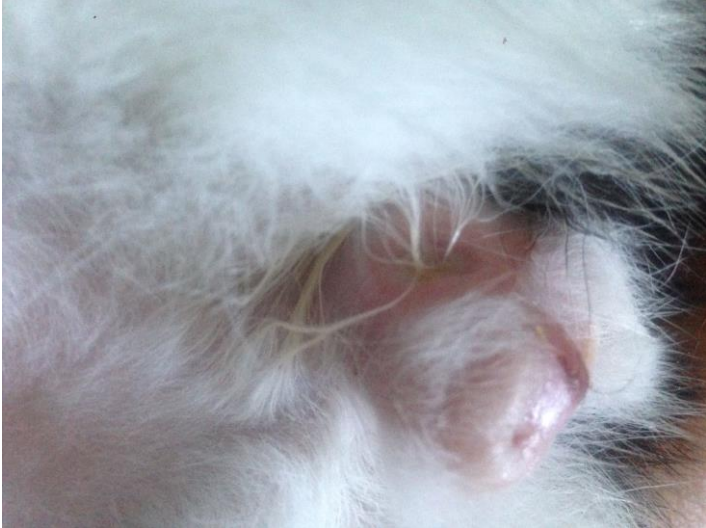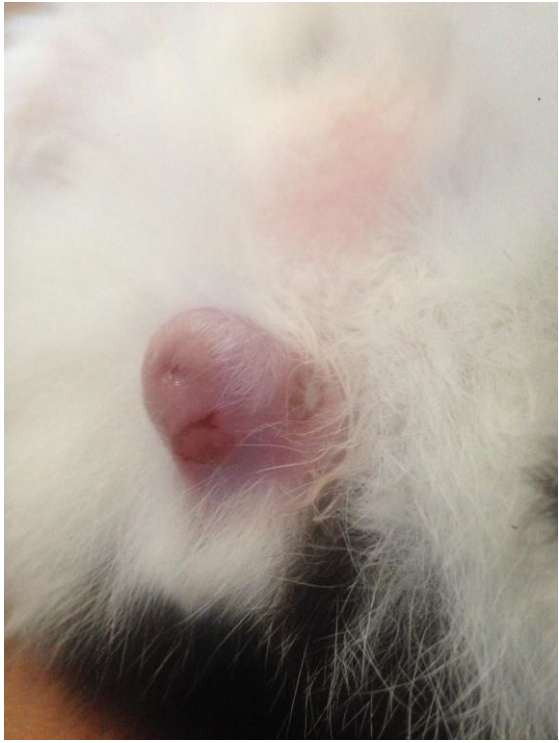
Está erosionando en la parte ventral por auto lamido por lo que realizo un pequeño orificio para ayudar a drenar la zona. Sale algo de seroma que parece aliviarle. Desinfecto la zona.

Sigo trabajando el vacío de yang de riñón, siento todo muy frío y muy húmedo por exceso de yin, falta movimiento, todo está estancado, también las heces y orina.

4IG, 5TR, 67V ,3H

- Observaciones del tratamiento:

Empezó a jugar a la hora de terminar el tratamiento. Está animado por primera vez en todo este proceso.



Sesión 4

Sigo encontrando solo el Shu/mu de Bazo reactivo. Su comportamiento es más despierto y está con otra actitud hoy.

1PC, 4IG, 7R, 6B

- Observaciones del tratamiento: no he encontrado un equilibrio en el tratamiento entre puntos yin y yang de las 4 extremidades, tampoco en la sesión anterior.

Sesión 5. 28 junio 2018

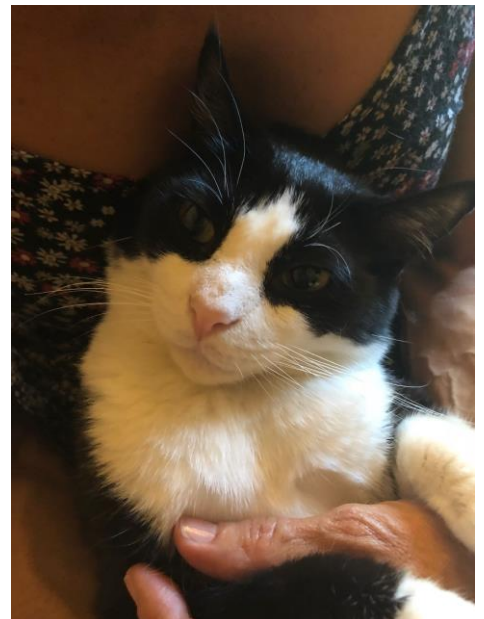
El aspecto es claramente mejor, cada vez la zona es más blanda y con un color más rosado.

Ha defecado normalmente.

Tonifico 7R, 41vb

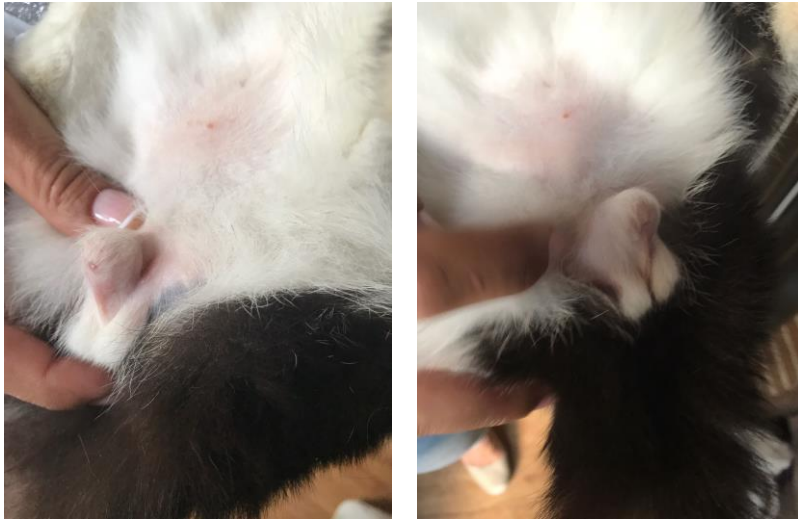

Flipy se ha quedado totalmente en estado de relajación durante la sesión de hoy.



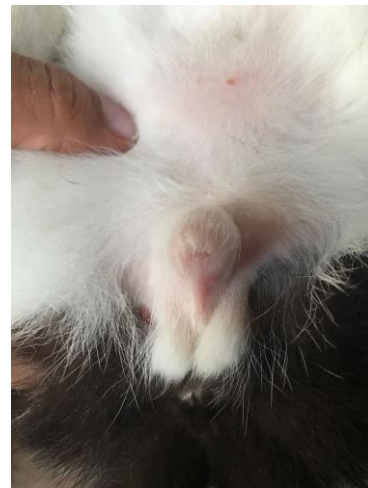
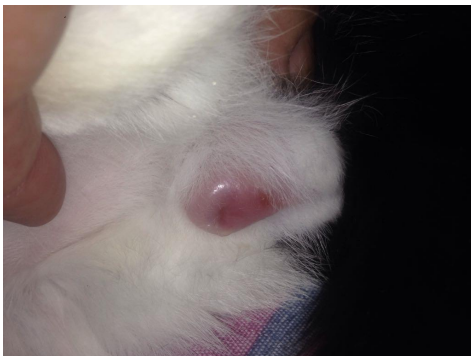
6 julio 2018

Foto que me manda la dueña. Tan solo se evidencia una ligera herida, la zona ha recuperado su tamaño normal. El pelo está volviendo a salir.



Dia 1.

Dia 20.



CONCLUSIÓN

Hemos equilibrado el estancamiento/fuego de hígado. Sale de nuevo el pelo en la cara interna de la extremidad posterior.

Hemos tonificado el vacío de yang de riñón y recuperado así las funciones vitales del animal sin recurrir a medidas drásticas que habrían dejado secuelas de por vida.

REFERENCIAS BIBLIOGRÁFICAS

- Apuntes de Acupuntura EMVI 2017-2018
- "Los fundamentos de la Medicina Tradicional China" Giovanni Maciocia. Aneid Press Ed. año 2000.
- IVAS Notes 2017
- "Acupuntura Veterinaria y terapias naturales" Are Thoresen. Multimedita Ed. Vet. 2000.