

Uso de la acupuntura para tratamiento de Hipertensión y Glaucoma en un cruce de caniche

Susana Portela Izquierdo
Centro Veterinario Nueva Andalucía
Jerez de la Frontera
www.naveterinarios.com
Teléfono 956343214

Resumen

Olivia llega a nuestra consulta por un problema de hipertensión ocular (glaucoma). Durante sus controles se le detecta también una hipertensión sistémica. Se lleva un control exhaustivo pero la presión oscila mucho y cuesta controlarla. Se opta por hacer una valoración según la medicina tradicional china para poner tratamiento con acupuntura.

Desde que se comenzaron las sesiones semanalmente se estabilizó la hipertensión, pudiendo disminuir la dosis de la medicación, aunque no retirarla del todo. Así mismo durante este periodo de tiempo comienza con sintomatología de dolor lumbar. Se diagnostica artrosis a nivel de cadera. Con lo que incluimos nueva valoración y puntos de tratamiento.

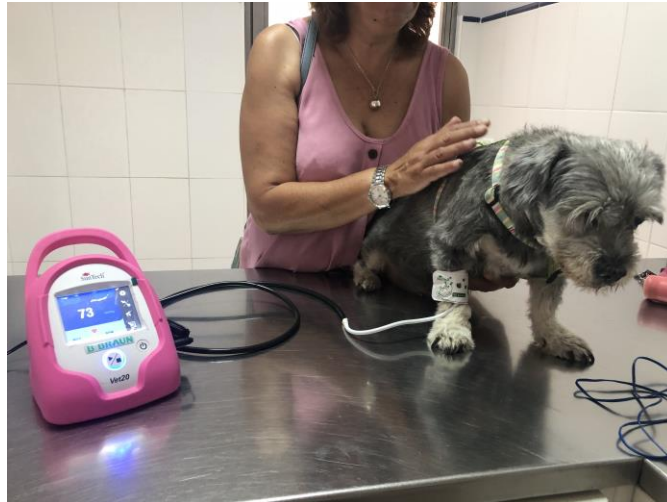Actualmente viene a una sesión mensual manteniendo estable la presión arterial y el dolor lumbar. Solo toma tratamiento alopático para la hipertensión en dosis mínimas, el control del dolor se lleva a cabo sólo con acupuntura-electroacupuntura.

Historia clínica

Olivia es una perrita no castrada de 9 años, cruce de caniche de 8 kg de peso que en febrero de 2017 pierde el ojo derecho por un glaucoma y se le detectan alteraciones en el izquierdo con una presión intraocular de 61 mmHg. Desde entonces se le manda tratamiento alopático tópico con Trusopt 1 gota cada 12 horas, Xalatan 1 gota cada 12 horas, Alfadina 1 gota cada 8 horas y edemox vía oral para controlar la PIO (presión intraocular) de ese ojo. En enero de 2018 se le diagnostica hipertensión sistémica con

análisis de sangre normales y ecocardiografía dentro de la normalidad. Se comienza con tratamiento con un IECA (benaceprilo) pero cuesta controlarla.

Por otro lado, en ocasiones le cuesta levantarse y presenta dolor en zona posterior. En la exploración hay molestias en cadera con sospecha de artrosis. Se da tratamiento con



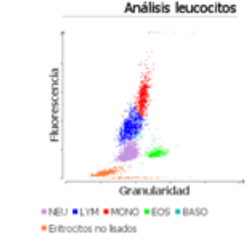
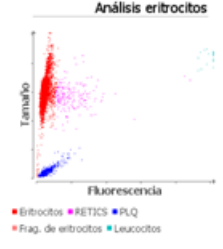
AINES y nutraceútico para articulaciones.

Síntomas clínicos y Diagnóstico convencional según la medicina occidental

Cuando Olivia llegó a nuestra consulta venía con diagnóstico de glaucoma bilateral, pero sin tratamiento efectivo, se tuvo que realizar enucleación del ojo derecho ya que no era funcional y le producía mucho dolor. El izquierdo se controla con medicación manteniendo la PIO en una media de 16-20 mmHg, medidas tomadas con tonopen. Se hace controles muy seguidos para conseguir mantener la integridad de ese ojo. Durante el estudio para determinar si la causa del glaucoma es por problema local o sistémico se toma la Presión arterial con medidor oscilométrico de Braun donde se detecta hipertensión sistémica. El análisis de sangre presenta todos los valores dentro de la normalidad, en las últimas revisiones sólo se evidencia un ligero aumento del SDMA (marcador precoz para valoración renal) pero BUN y Crea dentro de la normalidad.

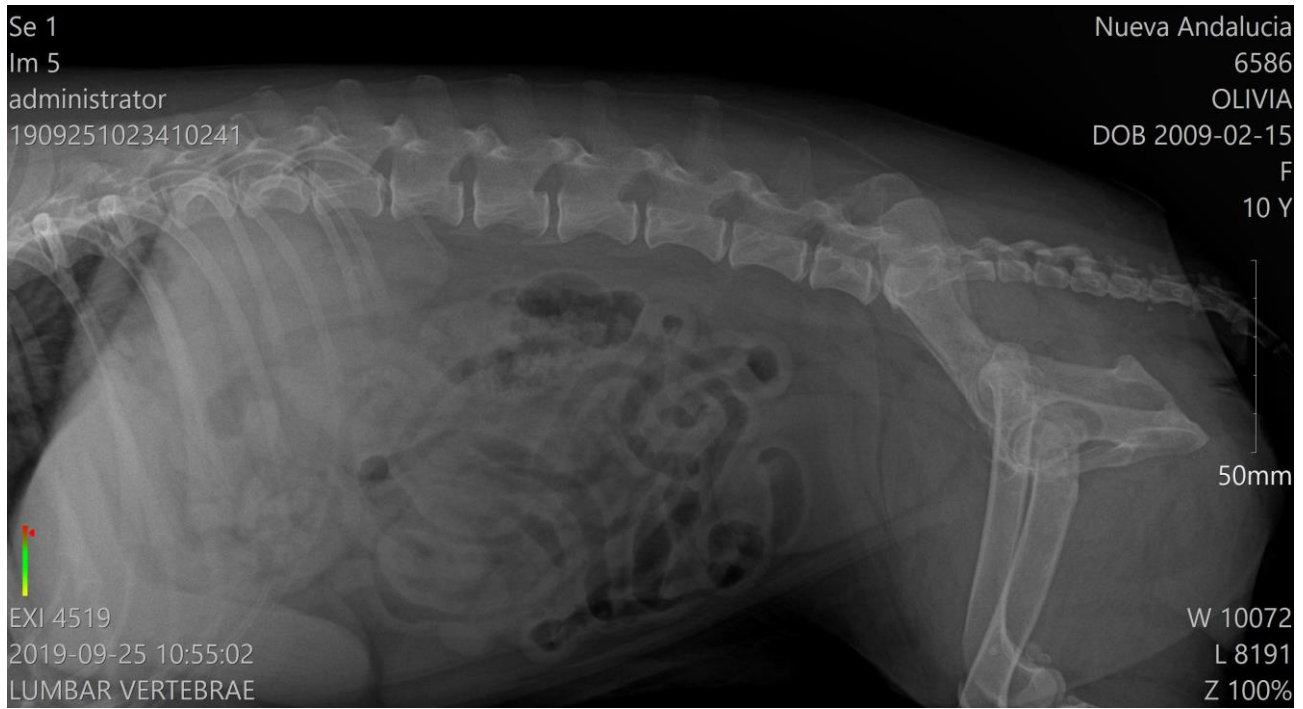
Diagnóstico según la medicina occidental es hipertensión sistémica con glaucoma asociado y artrosis a nivel coxofemoral bilateral.

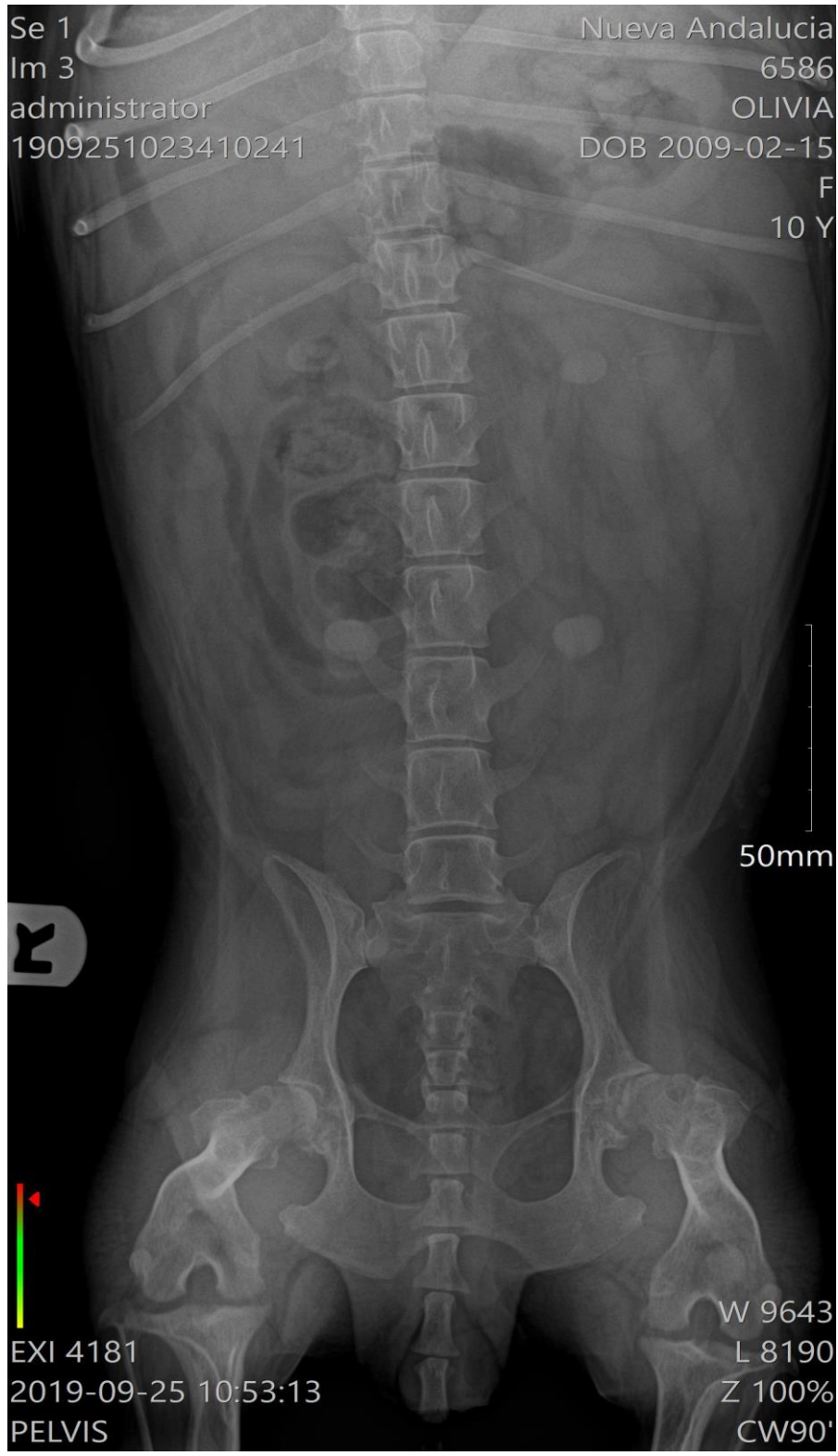
Prueba	Resultados	Rango referencia	BAJO	NORMAL	ALTO
ProCyt Dx (25 de septiembre de 2019 16:14)					
Eritrocitos	7.41 Mj/L	5.65 - 8.87			
HCT	54.3 %	37.3 - 61.7			
HGB	17.6 g/dL	13.1 - 20.5			
MCV	73.9 fL	61.8 - 73.5			
MCH	23.8 pg	21.2 - 25.9			
MCHC	32.4 g/dL	32.0 - 37.9			
RDW	15.4 %	13.6 - 21.7			
%RETIC	1.0 %				
RETIC	71.1 Kj/L	10.0 - 110.0			
RET-HE	23.5 pg	22.3 - 29.6			
Leucocitos	8.00 Kj/L	5.05 - 16.76			
%NEU	66.9 %				
%LYM	15.8 %				
%MONO	11.4 %				
%EOS	5.3 %				
%BASO	0.6 %				
NEU	5.36 Kj/L	2.95 - 11.64			
LYM	1.26 Kj/L	1.05 - 5.10			
MONO	0.91 Kj/L	0.16 - 1.12			
EOS	0.42 Kj/L	0.06 - 1.23			
BASO	0.05 Kj/L	0.00 - 0.10			
PLQ	502 Kj/L	148 - 484			ALTO
MPV	13.1 fL	8.7 - 13.2			
PDW	12.5 fL	9.1 - 19.4			
PCT	0.66 %	0.14 - 0.46			ALTO



Impreso: 25 de septiembre de 2019 16:28

Página 1 de 2





Se 1
Im 3
administrator
1909251023410241

Nueva Andalucia
6586
OLIVIA
DOB 2009-02-15
F
10 Y

50mm



EXI 4181
2019-09-25 10:53:13
PELVIS

W 9643
L 8190
Z 100%
CW90'

Síntomas clínicos y Diagnóstico convencional según la MTC

Durante la observación no evidenciamos ninguna cicatriz tóxica, la de la cirugía del ojo no le molesta. Le faltan algunos dientes y hay color de oxidación bajo los ojos. Las mamas del lado derecho están más caídas que las del lado izquierdo y la temperatura es mayor a nivel abdominal que en el tronco. No hay reacción en los puntos Ting. Resto de valoración sin anormalidades.

Constitución: madera-agua.

En la anamnesis me comenta que le cuesta dormir, se levanta muchas veces. Hay un familiar en su casa que está enfermo y Olivia está muy apegada a esa persona. Durante el proceso de tratamiento este familiar fallece y Olivia manifiesta muchos cambios en su casa. Presenta mucha ansiedad. Por la valoración veo que esta ansiedad viene por una deficiencia Yin que produce un falso exceso de Yang.

En la valoración de la lengua, espíritu normal, color rosa, sin capa lingual, con pequeñas grietas verticales. Dobla un poco la punta hacia arriba y la tiene ligeramente más roja. No hay marcas dentales.



Valoración de los puntos Shu: Hay poca respuesta en general, ligera reacción en el shu de Hígado y sensación de vacío en shu de Corazón y Riñón.

Valoración de los puntos Mu: Reactivo sólo el Mu de Riñón.

Diagnóstico: Con toda la información recopilada llego a la conclusión de que presenta una Deficiencia de Yin de Riñón e Hígado (la deficiencia de R puede llevar a deficiencia de Yin de C) y la deficiencia de H puede provocar ascenso de Yang de H.

Tratamiento convencional según la medicina occidental.

Para el glaucoma se pone tratamiento con Trusopt 1 gota cada 12 horas, Xalatan 1 gota cada 12 horas, Alfadina 1 gota cada 8 horas y edemox vía oral.

Para la hipertensión sistémica Benaceprilo a 0.25 mg/Kg una vez al día.

Para el dolor lumbar, un AINE (onsior) sólo en momentos agudos.

Tratamiento convencional según la MTC.

Estrategia de tratamiento: Nutrir el Yin de Riñón e Hígado.

Tratamiento principal: Tonificar Riñón y conseguir el suave fluir del Qi.

Objetivo del tratamiento: Estabilizar la presión arterial sistémica, de esta manera podemos indirectamente controlar el glaucoma ocular. Control del dolor del tercio posterior.

Agujas usadas son agujas siliconadas Cloud and Dragon 0,25x15 mm y se dejaron puestas 10 minutos. Y agujas no siliconadas de EnerQi de 0,20x13 mm para electroacuntura

16/01/19

Cuando comenzamos presenta una PAS (Presión arterial sistólica) de 161 mmHg y PAD (Presión arterial diastólica) de 123 mmHg (con tratamiento alopático)

Se pone el 6B 6PC 6R 3H Bai Hui

Justo después de la sesión la PAS estaba en 128 mmHg y la PAD en 117 mmHg.

6B Punto cruce de Hígado con Riñón. Armoniza el hígado y tonifica Riñón. Restaura el balance Yin de la sangre, hígado y riñones.

6PC Calma el shen, ansiedad, alteraciones del sueño.

6R Nutre el Yin de Riñón. Calma el shen.

3H Punto Tierra. Somete el Yang de Hígado, dispersa el viento interior, favorece el suave fluir del Qi, calma la mente, calma espasmos.

BAI HUI Para dolor a nivel lumbar y rigidez de las patas

23/01/19

Ponemos 6R 6PC 40V 10TR Siguiendo el método del equilibrado.

6R Nutre el Yin de Riñón. Calma el shen.

6PC Calma el shen, ansiedad, alteraciones del sueño.

40V Punto maestro del área lumbar y las caderas. Dispersa el calor y elimina humedad. Refresca la sangre.

10TR Punto Tierra, Punto He. Elimina la humedad y la flema, regula el Qi defensivo y nutritivo, calma el dolor. Elimina el estancamiento de Qi de Hígado.

18/02/19

La Presión arterial está estabilizada con PAS 125 mmHg y PAD 96 mmHg. Así que en esta sesión nos centramos en el dolor del tercio posterior.

40V 54V 29VB 30 VB Bai Hui.

40V Punto maestro del área lumbar y las caderas. Dispersa el calor y elimina humedad. Refresca la sangre.

54V Punto maestro para la extremidad posterior. Se usa para alteraciones de cadera con 29 y 30VB.

29VB Punto del vaso maravilloso Yang Qiao Mai y Yang Wei Mai. Para alteraciones de cadera, displasia, artrosis.

30VB Desobstruye el meridiano y calma el dolor, mejora las lumbares, cadera y pata.

BAI HUI Para dolor a nivel lumbar y rigidez de las patas.

04/03/19

Presenta muchos temblores aun estando tranquila. Usando método del equilibrado.

4IG 3R 40V 8C y 20 VG

La presión sigue estable y le nota bastante mejoría.

4IG Gran eliminador, elimina dolor y calor, elimina viento exterior, tonifica Qi y es inmuno estimulante. Acción antiespasmódica.

3R Tonifica Riñón, nutre el Jing, fortalece las vértebras lumbares y rodillas.

8C Punto fuego del elemento fuego. Ansiedad.

40V Punto maestro del área lumbar y las caderas. Dispersa el calor y elimina humedad. Refresca la sangre.

20VG Punto maestro de las energías psíquicas y la ansiedad. Controla la energía Yang del cuerpo y hace ascender el Qi y Xue.

19/03/19

Electroacupuntura en Hua Tua Jia Ji a nivel lumbar. Usando estimulador de electro acupuntura ASUPER4 digital con onda continua y bajas frecuencias en puntos Hua Tua Jia Ji a nivel L1-L2. Tiene muy buena respuesta. La propietaria refiere que le nota con más agilidad y está más contenta.

HUA TUA JIA JI Regula y armoniza los órganos Zang y Fu según la región a tratar (L1-2 Riñón)

08/04/19

Volvemos a poner electroacupuntura. Las PAS se mantiene en 109 mmHg y la PAD en 86 mmHg

En sesiones posteriores nos centramos en el dolor del tercio posterior con sesiones de una vez al mes. Se realizan controles de la presión arterial y se mantiene estable.

Discusión

Nuestra paciente Olivia ha conseguido mantener su hipertensión controlada gracias a la ayuda de la medicina tradicional china, aunque se combina con medicación alopática, antes de comenzar con la acupuntura no se conseguía estabilizar. Tras la primera sesión ya se notó el cambio y desde entonces no ha vuelto a tener ninguna medida superior a 160 mmHg. Así mismo ha ganado mucha calidad de vida con el control del dolor articular sin necesidad de dar medicación Antiinflamatoria. Está mucho más tranquila y ha conseguido

controlar su ansiedad y alteraciones de comportamiento. Actualmente se combina el uso de la acupuntura, electroacupuntura y laserterapia de mantenimiento mensualmente.

Bibliografía

Apuntes del curso Acupuntura Veterinaria EMVI híbrido 2018-2019.

Acupuntura en veterinaria. De Dolores Puertas y Albert Snijders.

Los fundamentos de la Medicina China. Giovanni Macioccia.